



MEDICINA

Published By

Medicina, Fakultas Kedokteran Universitas Udayana

Sindrom rubella kongenital: sebuah studi kasus



Made Nindya Prahasari Wismawan^{1*}, Romy Windiyanto¹

ABSTRACT

Background: Rubella is viral disease characterized by maculopapular rash, lymphadenopathy, and fever. Transmission of Rubella infection may occur through direct contact, nasopharyngeal droplets, or direct transmission in pregnancy. This case report aims to present a case of congenital rubella syndrome (CRS) in female baby with chief complain of unilateral cataract. **Case presentation:** A 1-day-old female baby arrived at our center with a chief complain of unilateral cataract in the right eye. Physical examination revealed microcephaly and third-degree continuous murmur below left clavicle. Laboratory examination showed an increase in lymphocyte and immature to total neutrophil ratio (IT ratio) with neutropenia. Patient was then diagnosed with CRS with congenital cataract, non-cyanotic congenital heart disease, and microcephaly. **Conclusion:** CRS is a constellation of symptoms caused by Rubella infection during pregnancy. Risk of developing CRS typically decreased with increasing gestational age. Prevention of CRS was done with immunization such as MR and MMR.

Keywords: cataract, congenital rubella syndrome, microcephaly, patent ductus arteriosus.

Cite This Article: Wismawan, M.N.P., Windiyanto, R. 2023. Sindrom rubella kongenital: sebuah studi kasus. *Medicina* 54(2): 49-53. DOI: 10.15562/medicina.v54i2.1242

ABSTRAK

Pendahuluan: *Rubella* merupakan penyakit virus yang ditandai dengan ruam makulopapular, limfadenopati, dan demam yang disebabkan oleh infeksi virus *Rubella*. Penularan *Rubella* dapat melalui kontak langsung, *droplet* sekret nasofaring, atau penyebaran langsung pada ibu hamil. Studi ini bermaksud melaporkan kasus sindrom rubella kongenital (SRK) pada bayi perempuan dengan keluhan utama katarak unilateral.

Presentasi kasus: Seorang bayi perempuan berusia 1 hari datang dengan keluhan utama terdapat katarak unilateral pada mata kanan. Terdapat mikrosefali dan kelainan bunyi jantung berupa murmur kontinu di bawah klavikula kiri derajat III. Pemeriksaan laboratorium menunjukkan peningkatan limfosit, peningkatan rasio neutrofil imatur/total (IT *ratio*), dan neutropenia. Pasien didiagnosis SRK dengan katarak kongenital, penyakit jantung bawaan asianotik, dan mikrosefali.

Simpulan: Sindrom rubella kongenital (SRK) adalah kumpulan gejala yang disebabkan oleh infeksi *Rubella* yang terjadi selama kehamilan. Risiko terjadinya CRS akan menurun seiring dengan peningkatan usia kehamilan ibu. Pemeriksaan klinis dan tes penunjang digunakan untuk menentukan klasifikasi penyakit ini. Pencegahan SRK dapat dilakukan melalui imunisasi seperti MR dan MMR.

Kata kunci: katarak, mikrosefali, *patent ductus arteriosus*, sindrom rubella kongenital.

Sitasi Artikel ini: Wismawan, M.N.P., Windiyanto, R. 2023. Sindrom rubella kongenital: sebuah studi kasus. *Medicina* 54(2): 49-53. DOI: 10.15562/medicina.v54i2.1242

¹Departemen Paediatric, Rumah Sakit Umum Sanjiwani, Gianyar, Bali, Indonesia.

*Korespondensi:

Made Nindya Prahasari Wismawan;
Departemen Paediatric, Rumah Sakit Umum Sanjiwani, Gianyar, Bali, Indonesia;
nindyaprahasari97@gmail.com

Diterima: 20-03-2023

Disetujui: 16-05-2023

Diterbitkan: 28-06-2023

PENDAHULUAN

Rubella atau Campak Jerman merupakan penyakit virus yang ditandai dengan ruam makulopapular, limfadenopati, dan demam yang disebabkan oleh infeksi virus *Rubella*. *Rubella* dapat bermanifestasi sebagai penyakit kongenital atau sindrom *Rubella* kongenital (SRK), pertama kali ditemukan oleh Norman Greg pada tahun 1941. SRK memiliki kumpulan gejala

yang terdiri atas katarak (kekeruhan lensa mata), penyakit jantung bawaan, gangguan pendengaran, dan keterlambatan perkembangan, termasuk keterlambatan bicara dan disabilitas intelektual.¹

SRK merupakan masalah kesehatan global yang melibatkan lebih dari 100.000 kasus setiap tahun di seluruh dunia. Infeksi *Rubella* pada ibu hamil adalah salah satu penyebab yang diketahui

dari autisme. Sebelum vaksin *Rubella* disetujui di Amerika Serikat pada tahun 1969, *Rubella* merupakan penyakit umum terutama pada anak-anak kecil. Di Indonesia, setiap tahun dilaporkan lebih dari 11.000 kasus yang diduga sebagai campak, dan hasil pemeriksaan laboratorium menunjukkan bahwa 16-43% kasus tersebut merupakan *Rubella* pasti. Diperkirakan terdapat 30.463 kasus

Rubella antara tahun 2010 hingga 2015, namun angka ini kemungkinan masih lebih rendah dari jumlah sebenarnya. Data surveilans selama lima tahun terakhir menunjukkan bahwa 70% kasus *Rubella* terjadi pada kelompok usia di bawah 15 tahun.^{1,2}

Penularan *Rubella* dapat melalui kontak langsung, *droplet* sekret nasofaring, atau penyebaran langsung pada ibu hamil. Virus kemudian bereplikasi di mukosa pernapasan dan kelenjar getah bening leher sebelum mencapai organ target melalui sirkulasi sistemik. *Rubella* maternal pada kehamilan dapat menyebabkan keguguran, kematian janin, atau SRK. Diagnosis SKR ditegakkan dengan 2 gejala kriteria A (katarak, glaukoma kongenital, penyakit jantung kongenital seperti *patent ductus arteriosus* atau *peripheral pulmonary artery stenosis*, kehilangan pendengaran, pigmentasi retina) atau 1 kriteria A dengan kriteria B (purpura, splenomegali, *jaundice*, mikrosefali, retardasi mental, meningoensefalitis, dan *radiolucent bone disease*).^{3,4} Diagnosis dilakukan secara klinis dan didukung oleh pemeriksaan penunjang untuk isolasi virus atau pemeriksaan serologi. Bahan pemeriksaan untuk menentukan adanya infeksi virus *Rubella* meliputi apusan tenggorok, darah, dan lainnya.^{2,3} Studi ini bermaksud melaporkan kasus SRK pada bayi perempuan dengan keluhan utama katarak unilateral.

LAPORAN KASUS

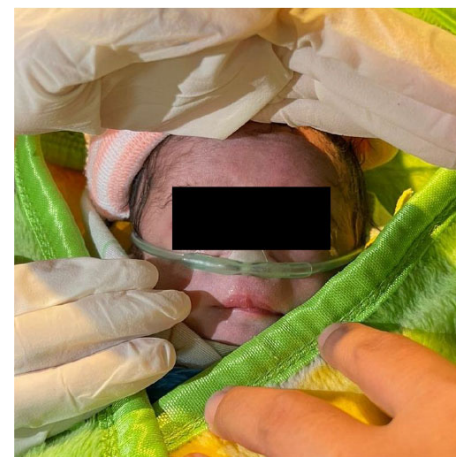
Seorang bayi perempuan berusia 1 hari datang ke RSUD Sanjiwani dengan keluhan utama terdapat katarak unilateral. Bayi lahir melalui *sectio cesarea* dari ibu berusia 40 tahun dengan usia kehamilan 37 minggu 6 hari, bayi tunggal hidup, dengan oligohidramnion. Saat lahir, bayi tidak segera menangis (nilai APGRA 5-6) dan tampak lemas, air ketuban berisi mekonium, tali pusat dikatakan layu. Tidak terdapat keluhan pada buang air besar maupun buang air kecil. Saat hamil, ibu rutin kontrol antenatal sejak usia 6 bulan dengan riwayat USG selama 3 kali. Terdapat riwayat vaksinasi tetanus saat hamil, namun tidak pernah melakukan imunisasi MMR sebelumnya. Saat hamil terdapat riwayat biduran namun ibu tidak ingat usia kehamilan saat keluhan

terjadi. Riwayat anemia, tekanan darah tinggi, diabetes mellitus, kejang, infeksi saluran kemih atau penyakit lainnya saat kehamilan disangkal. Riwayat bepergian ke wilayah endemis *Rubella* disangkal.

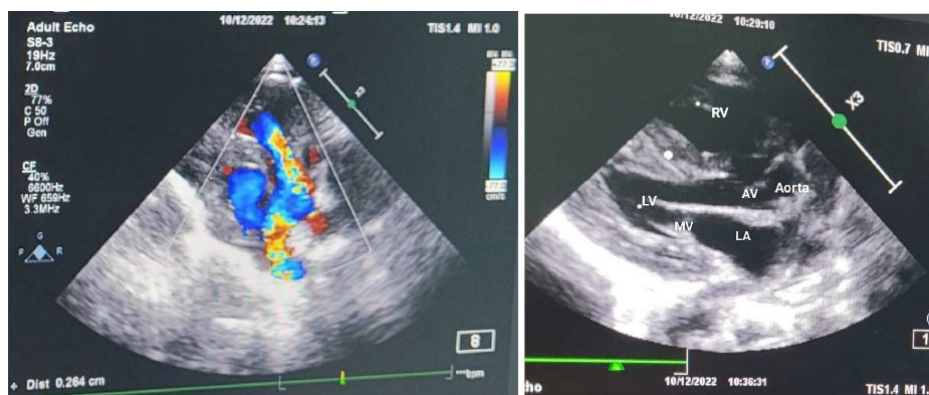
Pemeriksaan tanda vital menunjukkan bayi tampak lemas, kesadaran *compos mentis* dengan laju nadi 150 kali/menit dan laju napas 70 kali/menit. Saturasi oksigen perifer 93% dalam *non-invasive ventilator* (NIV). Berat badan (BB) pasien sebesar 1600 gram dengan panjang badan 44 cm, berdasarkan kurva pertumbuhan WHO menunjukkan BB/U di bawah -3, PB/U di bawah -3, dan BB/PB di bawah -3. Lingkar kepala (LK) sebesar 30 cm dengan LK/U terletak di bawah -2 berdasarkan kurva Nellhaus. Pemeriksaan fisik menunjukkan adanya mikrosefali, *caput succadenum*, serta katarak pada mata kanan sesuai dengan Gambar 1. Pemeriksaan jantung menunjukkan adanya murmur kontinu di bawah klavikula kiri derajat III, *thrill* tidak ada. Pemeriksaan lainnya dalam batas normal. Refleks *rooting*, *sucking*, dan *grasping* positif. Terdapat refleks *Babinsky*. Pemeriksaan lokalis pada mata kanan menunjukkan adanya distrofi kornea di segmen sentral anterior dan posterior, keratopati glaukoma. Refleks cahaya dan lensa sulit dievaluasi. Pemeriksaan lokalis mata kiri dalam batas normal.

Beberapa pemeriksaan penunjang dilakukan untuk mengonfirmasi diagnosis pasien. Pemeriksaan laboratorium menunjukkan peningkatan limfosit, peningkatan rasio neutrofil imatur/total (*immature to total neutrophil ratio* atau *IT ratio* mencapai 0,31), dan neutropenia. Pemeriksaan x-ray toraks menunjukkan adanya kardiomegali. Pemeriksaan *echocardiography* kemudian dilakukan,

menunjukkan adanya PDA dan defek septum ventrikel sugestif penyakit jantung bawaan (PJB) asianotik sesuai dengan Gambar 2. Pemeriksaan IgG anti-*Rubella* menunjukkan hasil positif (27,1 IU/mL). Saturasi *preductal* dan *postductal* pasien berturut-turut adalah 89% dan 83%. Berdasarkan kondisi klinis dan hasil pemeriksaan pasien, pasien diduga terdiagnosis SRK dengan katarak kongenital, penyakit jantung bawaan asianotik, dan mikrosefali. Pasien juga didiagnosis dengan malnutrisi energi protein (PEM) tipe marasmus. Berkaitan dengan diagnosis tersebut, maka tata laksana yang dilakukan adalah oksigenasi dengan NIV, pemberian nutrisi, serta antibiotik melalui intravena (sefepim, gentamisin). Selama perawatan, pasien mengalami keluhan sesak dengan pemeriksaan lanjutan menunjukkan adanya gagal jantung sedang, sehingga diberikan tata laksana farmakologi berupa dobutamin, furosemid, kaptopril, dan spironolakton. Namun, 6 hari pascaoperasi pasien meninggal



Gambar 1. Katarak kongenital pada mata kanan.



Gambar 2. Pemeriksaan *echocardiography* menunjukkan PDA (kiri) dan VSD (kanan).

dikarenakan perburukan kondisi klinis akibat sepsis.

PEMBAHASAN

Rubella atau Campak Jerman merupakan penyakit anak menular yang lazim biasanya ditandai dengan gejala-gejala utama ringan, ruam serupa dengan campak (*rubeola*) ringan atau demam skarlet, dan pembesaran limfonodi pascaokspital, retroaurikuler, dan servikalis posterior. Campak Jerman atau Rubella umumnya hanya menyerang anak-anak hingga usia belasan tahun. Namun, apabila penyakit ini menyerang anak dengan usia lebih tua atau dewasa, infeksi dapat bermanifestasi menjadi kondisi klinis yang berat seperti adanya keterlibatan sendi dan purpura.³

Apabila Rubella menyerang ibu yang sedang hamil berusia di bawah tiga bulan, infeksi tersebut dapat menyebabkan kelainan kongenital berat pada bayi. Menurut Pumper dan Yamashiroya, antara 50% dan 80% janin yang terpapar virus *Rubella* ibu dapat berkembang menjadi infeksi janin sebelum usia kehamilan 8 minggu. Infeksi lebih jarang ditemukan setelah trimester ke-3, yaitu 6-10%. Beberapa organ yang sangat rentan mengalami gangguan akibat infeksi *Rubella* meliputi mata, telinga, jantung, dan sistem saraf pusat termasuk otak. Risiko kecacatan kongenital mencapai hampir 90% pada infeksi dengan onset trimester pertama kehamilan, kemudian menurun hingga kira-kira 10-20% pada minggu ke-16 dan lebih jarang terjadi bila ibu terkena infeksi pada usia kehamilan setelah 20 minggu.^{4,5}

Penegakkan diagnosis Rubella ditegakkan berdasarkan adanya 2 kriteria A (katarak, glaukoma kongenital, penyakit jantung kongenital seperti PDA atau stenosis pulmonal, kehilangan pendengaran tipe neurosensorik, pigmentasi retina) atau 1 kriteria A dengan kriteria B (purpura, splenomegali, *jaundice*, mikrosefali, retardasi mental, meningoensefalitis, dan *radiolucent bone disease*). Pada pasien dalam laporan kasus ini, diperoleh 2 gejala dari kriteria A (katarak dan PDA) serta 1 kriteria B (mikrosefali), sehingga diperoleh diagnosis *probable congenital rubella syndrome*.^{3,5}

Selain kondisi klinis, penegakkan

diagnosis SRK dilakukan dengan pemeriksaan penunjang laboratorium menggunakan serologi seperti IgM dan IgG anti-*Rubella*. IgM lebih spesifik dalam diagnosis kasus baru infeksi *Rubella*, namun dapat ditemui hasil negatif pada bayi <1 bulan dikarenakan sekitar 20% bayi yang terinfeksi mungkin tidak memiliki titer yang terdeteksi. Antibodi *Rubella* maternal memiliki waktu paruh sekitar 30 hari dan harus hilang dalam 6-12 bulan setelahnya untuk mengeksklusi infeksi kongenital. Sampel yang digunakan dalam penegakkan diagnosis Rubella meliputi kultur atau PCR virus pada apusan tenggorok, nasofaring, hidung, atau sampel darah, urin, dan cairan serebrospinal.⁴

Pada pasien dalam studi kasus ini, hasil pemeriksaan serologi ditemukan hasil reaktif pada IgG namun non-reaktif pada IgM anti-*Rubella*. Studi sebelumnya menunjukkan bahwa antibodi IgM dan IgG mungkin dapat tidak terdeteksi pada pasien dengan kondisi klinis SRK. Pada kasus tersebut, pasien dapat didiagnosis dengan *clinically confirmed congenital Rubella syndrome* berdasarkan pedoman oleh WHO.

Kelainan kongenital akibat infeksi pada kehamilan berkaitan dengan gangguan pada proses embriogenesis di trimester awal. Infeksi intrauterin yang paling umum menyebabkan kelainan kongenital meliputi TORCH (*Toxoplasma gondii*, *Rubella*, *Cytomegalovirus*, *Herpes Simplex*), serta penyebab lainnya yaitu *Treponema pallidum*, *Varicella zoster*, virus *Epstein-Barr*, virus *Lymphocyte choriomeningitis*, serta virus *West Nile*.^{6,7} Pada pasien dalam studi kasus ini, salah satu gejala yang ditemukan adalah adanya katarak unilateral. Tingkat virulensi infeksi yang rendah tidak akan menyebabkan kematian pada janin, namun hal tersebut akan mengakibatkan peristiwa kompleks dalam embriogenesis khususnya organ sensorik pada beberapa minggu pertama kehamilan. Misalnya, perkembangan organ mata yang berasal dari lapisan mesodermal dan ectodermal embrio terjadi pada usia kehamilan minggu ke-3 hingga minggu ke-10.⁸

Pada SRK yang menginfeksi organ mata secara terisolasi, dimana virus *Rubella* memasuki lensa mata janin pada

minggu ke-6. Fase ini, kapsul lensa sebagai penghalang masuknya agen infeksius belum terbentuk. Virus kemudian menginvasi endotel kornea yang sedang berkembang, menyebabkan terbentuknya selaput putih yang menutupi bagian lensa dan bermanifestasi sebagai katarak. Perkembangan struktur lain pada mata juga dapat terganggu, menyebabkan terjadinya mikrofthalmia.^{8,9} Manifestasi SRK lainnya pada mata adalah glaukoma yang terjadi akibat kegagalan penyerapan cairan *aqueous humor*. Hal ini berujung pada penyempitan sudut kanal *Schlemm*.¹⁰

Beberapa manifestasi mata lainnya akibat infeksi *Rubella* meliputi retinopati dan edema kornea. Retinopati terjadi pada 60% kasus, berkaitan dengan adanya penumpukkan pigmen deposit pascainflamasi di bagian retina. Edema kornea dapat terjadi akibat respons lapisan endotel terhadap invasi virus atau sebagai respons sekunder akibat glaukoma.^{9,11} Kondisi tersebut dapat menyebabkan hipoplasia pada iris dan badan siliaris. Gangguan motilitas mata, seperti strabismus atau nistagmus, dapat terjadi sebagai lesi organik pada mata yang terinfeksi virus *Rubella*. Penatalaksanaan dini terhadap katarak kongenital penting dilakukan untuk mencegah ambliopia bilateral dan nistagmus.¹²

Organ lain yang sering terdampak pada SRK adalah organ jantung, umumnya berkaitan dengan penyakit jantung bawaan multipel dan tidak spesifik.^{13,14} Beberapa penyakit jantung bawaan yang telah dilaporkan pada SRK meliputi PDA, stenosis pulmonal, stenosis aorta, defek septum atrium (ASD), dan defek septum ventrikel (VSD). Studi oleh O'Donnel dkk. menunjukkan bahwa pada 88 anak dengan SRK, didapatkan 32% mengalami penyakit jantung bawaan berupa PDA, ASD, dan VSD.¹⁵ Studi lainnya oleh Saniya Gupta menunjukkan bahwa pada 80 kasus SRK pada anak dengan lesi PDA, terdapat 10 bayi dengan penyakit jantung bawaan tambahan berupa VSD sub-aorta.^{16,17} Populasi pada penelitian tersebut sesuai dengan kelainan kongenital yang ditemui pada kasus kami, yaitu PDA dan VSD.

Pada kondisi normal, PDA umumnya akan mengalami penutupan fungsional dalam 12-24 jam pasca lahir dan penutupan anatomis dalam 2-3

minggu.^{16,17} Pada histologi pasien dengan SRK, didapatkan lubang ductus masih bersifat imatur dengan area inti pembuluh darah yang tidak berkembang. Hal ini dikarenakan virus *Rubella* dilaporkan memiliki predileksi pada *sixth dorsal arch* yang berdampak terhadap perkembangan duktus arteriosus. Ukuran PDA yang besar menyebabkan sirkulasi berlebih menuju pembuluh darah pulmonal dan peningkatan *venous return*, berujung pada penurunan komplians paru dan peningkatan usaha napas sebagai salah satu gejala gagal jantung. Kondisi yang tidak ditangani lebih lanjut dapat menyebabkan penurunan resistensi pulmonal dan peningkatan resistensi sistemik, menyebabkan hepatomegali.¹⁵ Tata laksana untuk bayi dengan PDA meliputi tata laksana farmakologis dan pembedahan. Tata laksana farmakologis berupa pemberian asetaminofen intravena atau penghambat *cyclooxygenase*. Namun, pada pasien dengan berat badan lahir rendah (BBLR) kecendrungan keberhasilan hanya 50%, sehingga pada anak dengan berat badan >700 gram dilakukan *amplatzer piccolo occlude*.¹⁸

Terdapat manifestasi neurologis yang dapat terjadi pada SRK, meliputi mikrosefali dan infeksi sistem saraf pusat (meningitis, ensefalitis, atau meningoensefalitis). Virus *Rubella* dilaporkan bersifat neurotropik melalui penurunan jumlah neuron korteks dan massa otak. Penurunan fungsional otak lebih lanjut dapat memengaruhi pertumbuhan dan pergerakan pada janin yang berpotensi menghambat pertumbuhan sendi pada bayi (risiko terjadi *clubfoot*). Infeksi TORCH juga secara langsung dapat menghambat pertumbuhan secara simetris, menyebabkan kondisi kecil masa kehamilan (KSK) dengan pertumbuhan janin terhambat yang bersifat simetris.^{4,6}

Kondisi mengancam jiwa yang dapat terjadi pada infeksi *Rubella* meliputi sepsis neonatorum. Sepsis neonatorum merupakan sindrom klinis sistemik akibat adanya bakteremia yang terjadi pada 1 bulan awal kehidupan. Sepsis neonatorum awitan dini didefinisikan sebagai sebuah respon infeksi yang harus terbukti secara kultur darah yang terjadi pada neonatus yang berumur < 7 hari serta waktu terjadinya infeksi ini < 72 jam. Faktor

risiko terjadinya sepsis neonatorum awitan dini meliputi prematuritas dan berat badan lahir rendah, ketuban pecah dini >18 jam, infeksi yang terjadi selama masa kehamilan seperti korioamnionitis, infeksi saluran kemih yang bersifat rectovaginal, infeksi pada peritoneum dari kolonisasi *E. coli*, takikardia fetus, cairan amnion yang terkontaminasi mekonium, dan kehamilan multipel. Beberapa kondisi sugestif sepsis neonatorum meliputi leukopenia (<5000) atau leukositosis (>35000), trombositopenia (<150000), neutropenia (<150000), serta peningkatan *IT ratio* >0,2. Standar baku emas pemeriksaan sepsis meliputi pemeriksaan biakan darah.¹⁹

Perlu diperhatikan bahwa kasus SRK dapat dicegah dengan imunisasi Rubella. Tujuan utama pemberian imunisasi rubella adalah untuk mencegah terjadinya SRK. Imunisasi yang tersedia saat ini adalah MR atau MMR. Jenis virus vaksin MR dan MMR adalah virus hidup yang dilemahkan (*live-attenuated*) RA 27/3 strain virus *Rubella*. Secara teori, ibu hamil tidak boleh diberikan imunisasi *Rubella*, namun studi yang menunjukkan adanya efek teratogenik pada pemberian imunisasi tersebut belum ada. Keterbatasan dari cakupan imunisasi rutin MR harus tinggi yaitu minimal 95% dan merata agar terbentuk kekebalan kelompok sehingga kelompok usia lainnya, termasuk ibu hamil pun turut terlindungi. Pemberian satu dosis imunisasi *Rubella* dapat memberikan kekebalan serupa dengan infeksi *Rubella* secara alamiah, yaitu diasumsikan akan bertahan seumur hidup. Kekebalan akan terbentuk dalam waktu 21–28 hari setelah pemberian imunisasi *Rubella* dengan efikasi vaksin lebih dari 95%.²⁰

SIMPULAN

Sindrom rubella kongenital (SRK) adalah kumpulan gejala yang disebabkan oleh infeksi *Rubella* yang terjadi selama kehamilan. Risiko terjadinya CRS akan menurun seiring dengan peningkatan usia kehamilan ibu. Pemeriksaan klinis dan tes penunjang digunakan untuk menentukan klasifikasi penyakit ini. Jika seorang anak didiagnosis dengan katarak kongenital, disarankan untuk melakukan skrining terhadap kemungkinan penyakit infeksi kongenital lainnya, seperti TORCHZ.

Saran yang dapat diberikan dalam laporan ini yaitu perlu adanya pencegahan SRK dapat dilakukan melalui imunisasi seperti MR dan MMR.

KONFLIK KEPENTINGAN

Para penulis menyatakan tidak ada konflik kepentingan.

PENDANAAN

Tidak ada.

KONTRIBUSI PENULIS

Semua penulis menyatakan kontribusi yang sama untuk menulis artikel ini.

KELAIKAN ETIK

Informed consent telah dilakukan kepada keluarga pasien dan telah disetujui.

DAFTAR PUSTAKA

1. Wijana W, Ulfa A. ABR profile in children with congenital rubella syndrome at Hasan Sadikin General Hospital. *Oto Rhino Laryngol Indones*. 2019;49(1):29.
2. World Health Organization. Guidelines for the Surveillance of Congenital Rubella Syndrome in the Western Pacific Region. 2022;2–41.
3. Ditjen PP & PL. Pedoman Surveilans Congenital Rubella Syndrome. 2015.
4. Bouthry E, Picone O, Hamdi G, Grangeot-Keros L, Ayoubi JM, Vauloup-Fellous C. Rubella and pregnancy: Diagnosis, management and outcomes. *Prenat Diagn*. 2014;34(13):1246–53.
5. Leung KKY, Hon KL, Yeung A, Leung AKC, Man E. Congenital infections in Hong Kong: An overview of TORCH. *Hong Kong Med J*. 2020;26(2):127–38.
6. Nagasawa K, Ishiwada N, Ogura A, Ogawa T, Takeuchi N, Hishiki H, et al. Congenital rubella syndrome: A case report on changes in viral load and rubella antibody titers. *Pediatrics*. 2016;137(5).
7. Nguyen T Van, Pham VH, Abe K. Pathogenesis of Congenital Rubella Virus Infection in Human Fetuses: Viral Infection in the Ciliary Body Could Play an Important Role in Cataractogenesis. *EBioMedicine*. 2015;2(1):59–63.
8. Mets MB, Chhabra MS. Eye Manifestations of Intrauterine Infections and Their Impact on Childhood Blindness. *Surv Ophthalmol*. 2008;53(2):95–111.
9. Gomela Tricia, Eyeal Fabien BF. Rubella. In: Neonatology management, procedures, on-call problems, diseases, and drugs. 10th ed. New York: McGraw Hill Education; 2020. p. 1171–4.
10. Khazaeni LM. Ocular complications of congenital infections. *Neoreviews*. 2017;18(2):e100–4.
11. Vijayalakshmi P, Kakkar G, Samprathi A, Banushree R. Ocular manifestations of

- congenital rubella syndrome in a developing country. *Indian J Ophthalmol.* 2002;50(4):307–11.
12. Oster ME, Riehle-Colarusso T, Correa A. An update on cardiovascular malformations in congenital rubella syndrome. *Birth Defects Res Part A - Clin Mol Teratol.* 2010;88(1):1–8.
 13. Mekonnen D. Clinically Confirmed Congenital Rubella Syndrome: The Role of Echocardiography. *Ethiop J Health Sci.* 2017;27(2):197–202.
 14. Toizumi M, Do CGT, Motomura H, Do TN, Fukunaga H, Iijima M, et al. Characteristics of Patent Ductus Arteriosus in Congenital Rubella Syndrome. *Sci Rep.* 2019;9(1): 17105.
 15. Martínez-Quintana E, Rodríguez-González F, Junquera-Rionda P. Congenital rubella syndrome and left pulmonary artery sling. *Eur Respir J.* 2012;39(2):495–6.
 16. Gupta S, Verma S, Dash N, Goel M, Rawat A, Singh MP, et al. Congenital Rubella: A Salient Cause of Congenital Heart Defects in Infants. *J Trop Pediatr.* 2021;67(2): fmab044.
 17. Schneider DJ, Moore JW. Patent Ductus Arteriosus. *Circulation.* 2006 Oct 24;114(17):1873–82.
 18. Sathanandam SK, Gutfinger D, O'Brien L, Forbes TJ, Gillespie MJ, Berman DP, et al. Amplatz Piccolo Occluder clinical trial for percutaneous closure of the patent ductus arteriosus in patients ≥ 700 grams. *Catheter Cardiovasc Interv.* 2020;96(6):1266–76.
 19. Ershad M, Mostafa A, Dela Cruz M, Vearrier D. Neonatal Sepsis. *Curr Emerg Hosp Med Rep.* 2019 Sep 19;7(3):83–90.
 20. Michael F, Mirambo MM, Lyimo D, Kyesi F, Msanga DR, Joachim G, et al. Reduction in Rubella Virus Active Cases among Children and Adolescents after Rubella Vaccine Implementation in Tanzania: A Call for Sustained High Vaccination Coverage. *Vaccines.* 2022;10(8):1188.



This work is licensed under a Creative Commons Attribution